
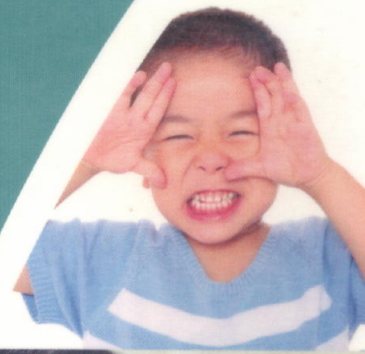




ตำรา การพยาบาลเด็ก

เล่ม 2



WY 159 7585ต 2553 ล.2



* B 0 0 4 1 2 0 2 *

ตำราการพยาบาลเด็ก เล่ม 2

ห้องสมุดวิฑยาลัยพยาบาลบรมราชชนนี นครราชสีมา

บรรณาธิการ

วิทยาลัยพยาบาลสภากาชาดไทย

สารบัญ

	หน้า
คำนำ	ก
บทที่ 1 การพยาบาลเด็กที่มีปัญหาการขับถ่ายอุจจาระ	1
บทที่ 2 การพยาบาลเด็กที่มีปัญหาการรู้สติ	39
บทที่ 3 การพยาบาลเด็กที่มีปัญหาการรับความรู้สึก	71
บทที่ 4 การพยาบาลเด็กที่มีปัญหาการเคลื่อนไหว	99
บทที่ 5 การพยาบาลเด็กที่มีปัญหาการปกป้องร่างกาย : ภูมิคุ้มกัน	127
บทที่ 6 การพยาบาลเด็กที่มีปัญหาการปกป้องร่างกาย : ผิวหนัง	155
บทที่ 7 การพยาบาลเด็กที่มีปัญหาการปกป้องร่างกาย : อุณหภูมิ	181
บทที่ 8 การพยาบาลเด็กที่มีปัญหาการปกป้องร่างกาย : เลือดออกผิดปกติ	203

สารบัญตาราง

	หน้า
ตารางที่ 1.1 แสดงปริมาณ N.S.S. ที่ใช้ในการสวนล้าง	14
ตารางที่ 2.1 การประเมิน Glasgow coma scale ในเด็ก	48
ตารางที่ 3.1 การแบ่งระยะของ Retinoblastoma	75
ตารางที่ 3.2 แสดงความรุนแรงของภาวะการได้ยินบกพร่องแบ่งตามระดับการได้ยิน	81
ตารางที่ 3.3 แสดงแบบประเมินความปวดจากใบหน้า ลักษณะท่าทาง (Face, Legs, Activity, Cry, Consolability = FLACC) ใช้สำหรับประเมินในเด็กทารก	93
ตารางที่ 4.1 แสดงอาการผิดปกติที่พบเนื่องจากความพิการของไขสันหลังแต่กำเนิด	103
ตารางที่ 4.2 แสดงลักษณะของข้ออักเสบแต่ละชนิด	105
ตารางที่ 5.1 แสดงค่าปกติของ Immunoglobulins (Ig)	135

สารบัญแผนภูมิ

	หน้า
แผนภูมิที่ 1.1 แสดง Pathophysiology of gastrointestinal bleeding	30
แผนภูมิที่ 3.1 แสดงกระบวนการทำงานการรับรู้ความรู้สึก	73
แผนภูมิที่ 3.2 Mutzel's model of activities and factors in therapeutic relationship	94
แผนภูมิที่ 4.1 Effects of immobilization	112

สารบัญรูป

	หน้า
รูปที่ 1.1 แสดงความผิดปกติของลำไส้ขาดปมประสาทมาเลี้ยง	6
รูปที่ 1.2 แสดงการจัดทำนอนเพื่อเตรียมสวนล้างลำไส้	13
รูปที่ 1.3 แสดงตำแหน่งลำไส้ที่ทำทวารเทียม	15
รูปที่ 1.4 แสดงตำแหน่งการตัดลำไส้เพื่อทำทวารเทียม	16
รูปที่ 1.5 แสดงลำไส้กลืนกัน	28
รูปที่ 1.6 แสดงการตรวจ esophagogastroduodenoscopy (EGD)	33
รูปที่ 3.1 Wong & Baker Face Rating Scale	89
รูปที่ 3.2 Douhit's Face Rating Scale	89
รูปที่ 3.3 The Oucher Face Rating Scale	90
รูปที่ 3.4 Visual Analogue Scale	90
รูปที่ 3.5 Simple Descriptive Scale	91
รูปที่ 3.6 Numerical Scale	91
รูปที่ 3.7 Eland Colour Tool	92
รูปที่ 4.1 แสดง Spina bifida	101
รูปที่ 4.2 แสดง Myelomeningocele with hydrocephalus	102
รูปที่ 4.3 แสดงภาวะกระดูกไขสันหลังผิดรูป	104
รูปที่ 4.4 แสดงขาฉิ่งและขาโก่ง	106
รูปที่ 4.5 แสดงลักษณะเด็กที่มีภาวะ Rickets	107
รูปที่ 4.6 แสดงลักษณะ Gower's Sign ของผู้ป่วยเด็ก Pseudohypertrophic muscular dystrophy	108
รูปที่ 4.7 แสดงความผิดปกติทางโครงสร้างของภาวะเท้าปุก	109
รูปที่ 4.8 แสดง Ortoloni test	117
รูปที่ 4.9 แสดง Barlow test	117
รูปที่ 4.10 RICE = Rest Ice Compression and Elevation	121
รูปที่ 6.1 แสดงชั้นของผิวหนัง	156
รูปที่ 6.2 การประเมินขอบเขตของแผลไหม้ โดยใช้ Standard rule of nines	170
รูปที่ 7.1 แสดงการใช้พลาสติกห่อทารกเพื่อป้องกันการสูญเสียความร้อนขณะทำหัตถการ	197