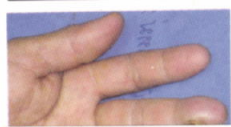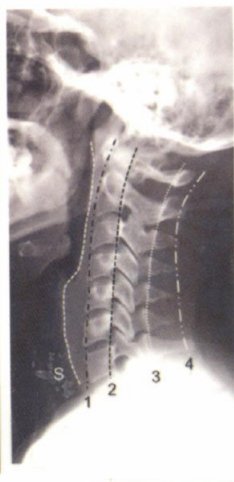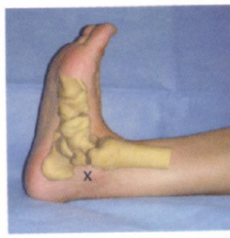


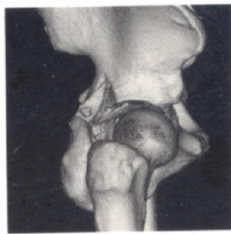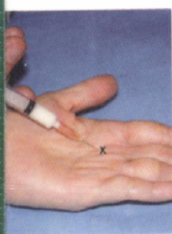Orthopaedic Secrets

เคล็ดลับทางออร์โธปิดิกส์



WE 168 ข622ค 2558



* B 0 0 4 9 9 0 1 *

เคล็ดลับทางออร์โธปิดิกส์ = Orthop...

ห้องสมุดวิชาลัยพยาบาลบรมราชชนนี นครราชสีมา

ธีรชัย อภิวรรณกุล

สารบัญ

ส่วนที่ 1: Principle

บทที่ 1	ทักษะการสื่อสารกับผู้ป่วย (Communication skill)	1
บทที่ 2	การซักประวัติและตรวจร่างกายทางออร์โธปิดิกส์ ในผู้ป่วยที่ได้รับอุบัติเหตุ (Physical exam in orthopaedic trauma patient)	15
บทที่ 3	การตรวจระบบประสาททางออร์โธปิดิกส์ (Orthopaedic neurology)	24
บทที่ 4	การแปลผลเอกซเรย์กระดูกสัณหลังหัก (Radiographic interpretation of musculoskeletal injury)	49
บทที่ 5	การแปลผลเอกซเรย์กระดูกสันหลังหัก (Radiography of spine trauma)	77

ส่วนที่ 2: Common Orthopaedic Problems

บทที่ 6	โรคหัวกระดูกสะโพกยุบ (Avascular necrosis of the hip)	91
บทที่ 7	กระดูกคอเสื่อม (Cervical spondylosis)	96
บทที่ 8	พังผืดทับเส้นประสาทข้อมือ (Carpal tunnel syndrome)	105
บทที่ 9	ถยนต์รายต่อกระดูกซี่โครงอ่อน (Costochondral injury)	114
บทที่ 10	เส้นเอ็นข้อมืออักเสบ (de Quervain disease)	117
บทที่ 11	กระดูกไหปลาร้าหัก (Fracture middle third clavicle)	122
บทที่ 12	ข้อไหล่ติด (Frozen shoulder)	126
บทที่ 13	ถุบน้ำหนักาลูกสะบ้าอักเสบ (Housemaid's knee)	130
บทที่ 14	หมอนรองกระดูกเอวกดทับเส้นประสาท (Lumbar disc herniation: HNP)	133

สารบัญ

บทที่ 15	ข้อเข่าเสื่อม (Osteoarthritis of the knee)	141
บทที่ 16	กระดูกสันหลังยุบ (Osteoporosis vertebral fracture)	147
บทที่ 17	โรคเยื่อพังผืดใต้ส้นเท้าอักเสบ (Plantar fasciitis)	152
บทที่ 18	ข้อศอกเคลื่อนในเด็ก (Radial head subluxation, pulled elbow, nursemaid's elbow)	157
บทที่ 19	กระดูกเอวเสื่อม (Back pain, lumbar spondylosis, spinal canal stenosis)	161
บทที่ 20	เส้นเอ็นข้อศอกอักเสบ (Tennis elbow, Lateral epicondylitis)	172
บทที่ 21	โรคนิ้วล็อคหรือกำมือสะดุด (Trigger finger)	176

ส่วนที่ 3 Minor surgical procedures

บทที่ 22	ฝีปลายนิ้ว (Felon)	181
บทที่ 23	เล็บขบ (Paronychia)	186
บทที่ 24	เล็บฉีก เล็บหลุด (Nail avulsion)	192
บทที่ 25	เลือดออกใต้เล็บ (Subungual hematoma)	195
บทที่ 26	ตาปลา (Corn excision)	198