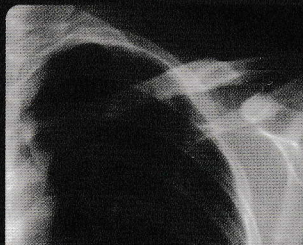
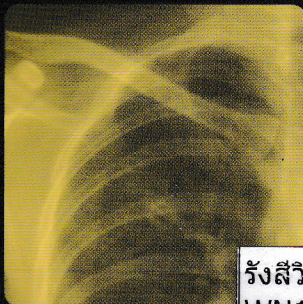
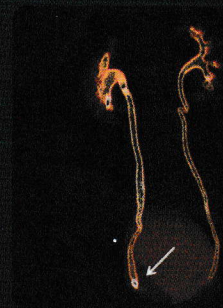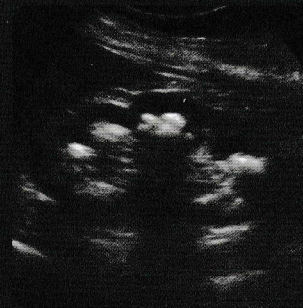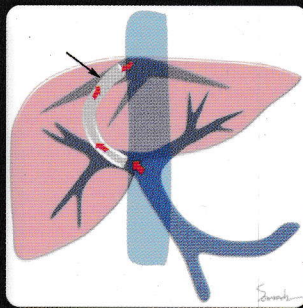

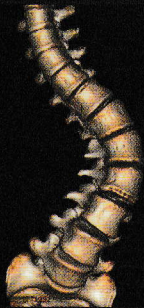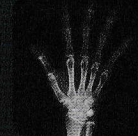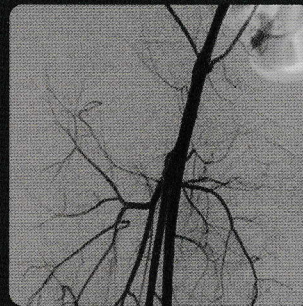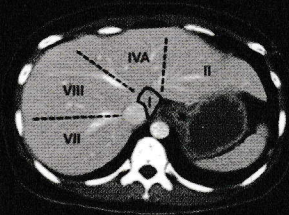
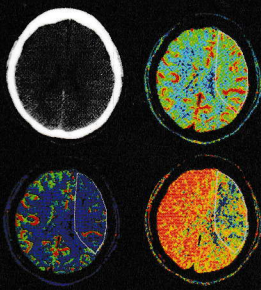




มหาวิทยาลัยมหิดล  
คณะแพทยศาสตร์  
ศิริราชพยาบาล

# รังสีวินิจฉัย

# Diagnostic Radiology



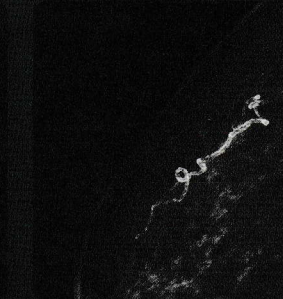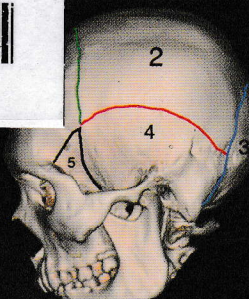
บรรณาธิการ

วลัยลักษณ์ ชัยสูตร

รังสีวินิจฉัย = Diagnostic r  
WN180 ว343ร 2564



B0001529  
bib:13399117073





ชื่อหนังสือ : รังสีวินิจฉัย  
**Diagnostic Radiology**  
 บรรณาธิการ : วลัยลักษณ์ ชัยสูตร  
 ปีที่พิมพ์ : พ.ศ. 2564  
 จัดทำโดย : ภาควิชารังสีวิทยา คณะแพทยศาสตร์ศิริราชพยาบาล  
 โทร. 0-2419-7086  
<https://sirirajradiology.com>  
 ลิขสิทธิ์ : คณะแพทยศาสตร์ศิริราชพยาบาล มหาวิทยาลัยมหิดล  
 ISBN : 978-616-443-584-1  
 พิมพ์ครั้งที่ 1 : กันยายน 2564 **เลขเรียกหนังสือ... WN 180**  
**ว.343 ช. 2564**  
 จำนวน : 1,000 เล่ม **เลขทะเบียนหนังสือ... B00001529**  
**วันที่ลงทะเบียน... 29 ก.ย. 2565**  
 ราคา : 700 บาท **ได้มาจาก... งบประมาณ 2565**  
 ข้อมูลทางบรรณานุกรมของสำนักหอสมุดแห่งชาติ

**National Library of Thailand Cataloging in Publication Data**

วลัยลักษณ์ ชัยสูตร.  
 รังสีวินิจฉัย = Diagnostic Radiology.-- กรุงเทพฯ : ภาควิชารังสีวิทยา คณะแพทยศาสตร์ศิริราชพยาบาล มหาวิทยาลัยมหิดล, 2564.  
 536 หน้า  
 1. รังสีวินิจฉัย. I. ชื่อเรื่อง.  
 616.0757  
**ISBN 978-616-443-584-1**

**ออกแบบและพิมพ์ที่:**

สำนักพิมพ์กรุงเทพเวชสาร  
 Bangkok Medical Publisher Ltd. Part.  
 3/3 สุขุมวิท 49 แขวงคลองตันเหนือ เขตวัฒนา กรุงเทพฯ 10110  
 โทรศัพท์ 02-258-7954  
 โทรสาร 02-258-7954  
 E-mail: bkkmed@gmail.com

# สารบัญ

<b>I. Principles of Diagnostic Imaging</b>		
บทที่ 1. หลักการเบื้องต้นของรังสีเอกซ์		1
<b>Basic Principles of X-ray</b>		
สิทธินงศ์ ศรีสังจากุล		
พัชรินทร์ ประไพศิลป์		
บทที่ 2. หลักการเบื้องต้นของอัลตราซาวด์		19
<b>Basic Principles of Ultrasound</b>		
วลัยลักษณ์ ชัยสุตร		
พัชรินทร์ ประไพศิลป์		
บทที่ 3. หลักการพื้นฐานของเอ็มอาร์ไอ		27
<b>Basic Principles of MRI</b>		
ไพลิน สายวิญญูพร		
<b>II. Contrast Agent</b>		
บทที่ 4. สารปรับความเปรียบต่างทางภาพวินิจฉัย		32
<b>Radiographic Contrast Agent</b>		
อสิศลา เลิศบรรณพงษ์		
อรสา วิชาลาภาฤทธิ์		
<b>III. Chest Imaging</b>		
บทที่ 5. วิธีการแปลผลภาพรังสีทรวงอก		45
<b>Principles of Chest Film Interpretation</b>		
ตรงธรรม ทองดี		
พูนสุข จิตรนุสนธิ์		
บทที่ 6. ลักษณะเฉพาะในภาพเอกซเรย์ปอด		57
<b>Chest Radiographic Signs</b>		
กัญยรัตน์ ไตรนระอุโรจน์		
บทที่ 7. การวินิจฉัยแยกโรคของปอด		74
<b>Differential Diagnosis of Chest Diseases</b>		
ภาคภูมิ ธีราวิทย์		
บทที่ 8. โรคทางปอดที่พบบ่อย		104
<b>Common Diseases of the Chest</b>		
สุวิมล วงศ์ลักษณะพิมล		

## สารบัญ

### IV. Abdominal Imaging

- บทที่ 9. ภาพรังสีของช่องท้อง 117  
**Plain Abdominal Radiograph**  
 อรรถวรงค์ ตีรสมิตร
- บทที่ 10. ภาพรังสีของตับและทางเดินน้ำดี 142  
**Hepatobiliary Imaging**  
 อภิญญา เจริญศักดิ์

### V. Urinary Tract and Breast Imaging

- บทที่ 11. การตรวจทางรังสีวินิจฉัยในระบบทางเดินปัสสาวะ 177  
**Diagnostic Imaging in Urinary System**  
 กอบกุล เมืองสมบูรณ์
- บทที่ 12. นิ่วและการอุดตันของระบบทางเดินปัสสาวะ 187  
**Urinary Calculi and Urinary Tract Obstruction**  
 วลัยลักษณ์ ชัยสุตร
- บทที่ 13. การติดเชื้อในระบบทางเดินปัสสาวะ 205  
**Urinary Tract Infection**  
 วลัยลักษณ์ ชัยสุตร
- บทที่ 14. ถุงน้ำในไตและเนื้องอกในไต 215  
**Renal Cyst and Renal Tumor**  
 นัธิตา ณ สงขลา
- บทที่ 15. ภาวะผิดปกติแต่กำเนิดของระบบทางเดินปัสสาวะ 226  
**Congenital Anomalies of Urinary System**  
 ษนิกันต์ ธีราวิทย์
- บทที่ 16. การบาดเจ็บของระบบทางเดินปัสสาวะ 243  
**Urinary Tract Trauma**  
 ษนิกันต์ ธีราวิทย์
- บทที่ 17. ภาพวินิจฉัยเต้านม 253  
**Breast Imaging**  
 วรปารี สุวรรณฤกษ์

# สารบัญ

## VI. Musculoskeletal Imaging

- บทที่ 18. หลักการแปลผลภาพรังสีวินิจฉัยการบาดเจ็บของกระดูกเบื้องต้น 286  
**Basic Principles in Traumatic Bone Radiograph Interpretation**  
 ปานันท์ ศิริวนารังสรรค์  
 นิตยา เล็กตระกูล
- บทที่ 19. การแปลผลภาพทางรังสีโรคข้อเบื้องต้น 297  
**Basic Plain Film Interpretation in Arthritis**  
 ปานันท์ ศิริวนารังสรรค์  
 นิตยา เล็กตระกูล
- บทที่ 20. หลักการแปลผลภาพรังสีเนื้องอกของกระดูก 310  
**Plain Film Interpretation of Bone Tumor**  
 ปานันท์ ศิริวนารังสรรค์  
 วสันต์ ยศไชย

## VII. Brain Imaging

- บทที่ 21. ภาพรังสีวินิจฉัยของกะโหลกศีรษะและไซนัส 326  
**Plain Film of Skull and Paranasal Sinuses**  
 ศิริอส ตรีตระการ
- บทที่ 22. การแปลผลภาพซีทีเบื้องต้นของสมองและกายวิภาคปกติ 344  
**Basic CT Interpretation and Normal Anatomy of Brain**  
 จิตสุภา วงศ์ศรีภูมิเกศ
- บทที่ 23. โรคหลอดเลือดของสมอง 373  
**Stroke**  
 ศิริวรสณ ปิยพิทยานันต์
- บทที่ 24. ภาพวินิจฉัยระบบประสาทในผู้ป่วยอุบัติเหตุ 388  
**Diagnostic Neuroimaging in Traumatic Patient**  
 ศิริอส ตรีตระการ
- บทที่ 25. การติดเชื้อของระบบประสาท 403  
**CNS Infection**  
 ณสุดา ต่านชัยวิจิตร

# สารบัญ

## VIII. Spine Imaging

- บทที่ 26. กายวิภาคของกระดูกสันหลังและการตรวจทางรังสีวินิจฉัยขั้นพื้นฐาน 417  
**Normal Anatomy and Basic Diagnostic Imaging of Spine**  
 ภัทรวิทย์ วิทยาสุข
- บทที่ 27. ภาพวินิจฉัยในการบาดเจ็บของกระดูกสันหลัง 441  
**Diagnostic Imaging in Spinal Trauma**  
 ชนน จามสมบัติ
- บทที่ 28. ภาพรังสีวินิจฉัยของกระดูกสันหลังและไขสันหลัง 450  
**Diagnostic Imaging of Spine and Spinal Cord**  
 พิพัฒน์ เชี่ยววิทย์

## IX. Pediatric Imaging

- บทที่ 29. ภาพวินิจฉัยของระบบหายใจในเด็ก 473  
**Diagnostic Imaging of Pediatric Respiratory System**  
 พิธา เนืองตัน

## X. Interventional Radiology

- บทที่ 30. อุปกรณ์และวิธีการตรวจพื้นฐานทางรังสีร่วมรักษา 493  
**Basic Interventional Tools and Methods**  
 สาธิต โรจน์วัชรากิตบาล
- บทที่ 31. การตรวจที่ใช้บ่อยในทางรังสีร่วมรักษา 505  
**Common Procedures in Interventional Radiology**  
 สมราช ธรรมสวัสดิ์

- ดัชนี 523
- Index 527